



PROPUESTAS TERAPÉUTICAS EN TRAUMATOLOGÍA DEL MIEMBRO INFERIOR

ALGORITMOS

**II JORNADAS SO.MA.C.O.T.
PARA M.I.R.
C.O. Y TRAUMATOLOGÍA
DE LA COMUNIDAD DE MADRID**

Aranjuez, 28-29 de marzo de 2008

Coordinador:

Dr. Javier Escalera Alonso

ALGORITMO DIAGNOSTICO Y TERAPEUTICO FRACTURAS DE PELVIS

CLASIFICACION: Tile.

A: ESTABLES

Existe integridad de los ligamentos posteriores. Causadas por traumatismos de baja energía

A1: Fracturas avulsión de las espinas ilíacas o de las tuberosidades .

A2: Fracturas del ala iliaca estables o fracturas mínimamente desplazadas del anillo.

A3: Fracturas de sacro distales a la línea sacro glútea (por debajo de S2)

B: ROTACIONALMENTE INESTABLES:

Existe una disrupción a nivel anterior del anillo (sínfisis o hueso), con una lesión incompleta de los elementos posteriores, lo que ocasiona una inestabilidad con respecto a la rotación siendo estable la pelvis al desplazamiento vertical.

B1: En libro abierto. Por un mecanismo de compresión antero posterior que conduce a una diastasis púbica o fracturas del orificio obturador, con diastasis sacro iliaca (B1.1) o fractura de sacro (B1.2)

B2: Por un mecanismo de compresión lateral, se produce una rotación de la hemipelvis con fracturas anteriores e impactación del sacro

B2.1: Lesiones ipsilaterales con dos patrones: (a) luxación y rotación interna de la rama que puede causar lesiones urogenitales; (b) sínfisis bloqueada,

B2.2: Lesiones contra laterales con fracturas de ramas y rotación craneal de la pelvis anterior, como un asa de cubo.

B2.3: Fracturas incompletas del iliaco posterior.

B3: Combinación bilateral de lesiones tipo B

B3.1: Bilateral B1

B3.2: Bilateral combinación de B1-y B2

B3.3: Bilateral B2

C: ROTACIONAL Y VERTICALMENTE INESTABLES:

Lesiones completamente inestables, rotacional y verticalmente. Con lesiones anteriores y posteriores

C1: Unilaterales. A través del iliaco (C1.1), con luxación sacro ilíaca o fractura luxación (C1.2), con fractura del sacro (C1.3)

C2: Unilateral C y contra lateral B

C3: Bilateral C

D: LESIONES ASOCIADAS DE PELVIS Y COTILO

Tipo D1: Unilaterales

Tipo D2: Bilaterales: D2.1: pelvis en un lado, cotilo en el otro, D2.2: pelvis y cotilo en un lado, pelvis en el otro; D2.3: pelvis y cotilo en un lado, cotilo en el otro, y D2.4: pelvis y cotilo en ambos lados.

FRACTURAS DE SACRO:

Se utiliza la **clasificación de Denis** en función del trazo de la fractura en relación con los orificios sacros:

Tipo I: Transalares.

Tipo II: Transforaminales.

Tipo III: Centrales.

FRACTURAS ABIERTAS: Clasificación de Jones, basada en la estabilidad del anillo pélvico y la lesión rectal:

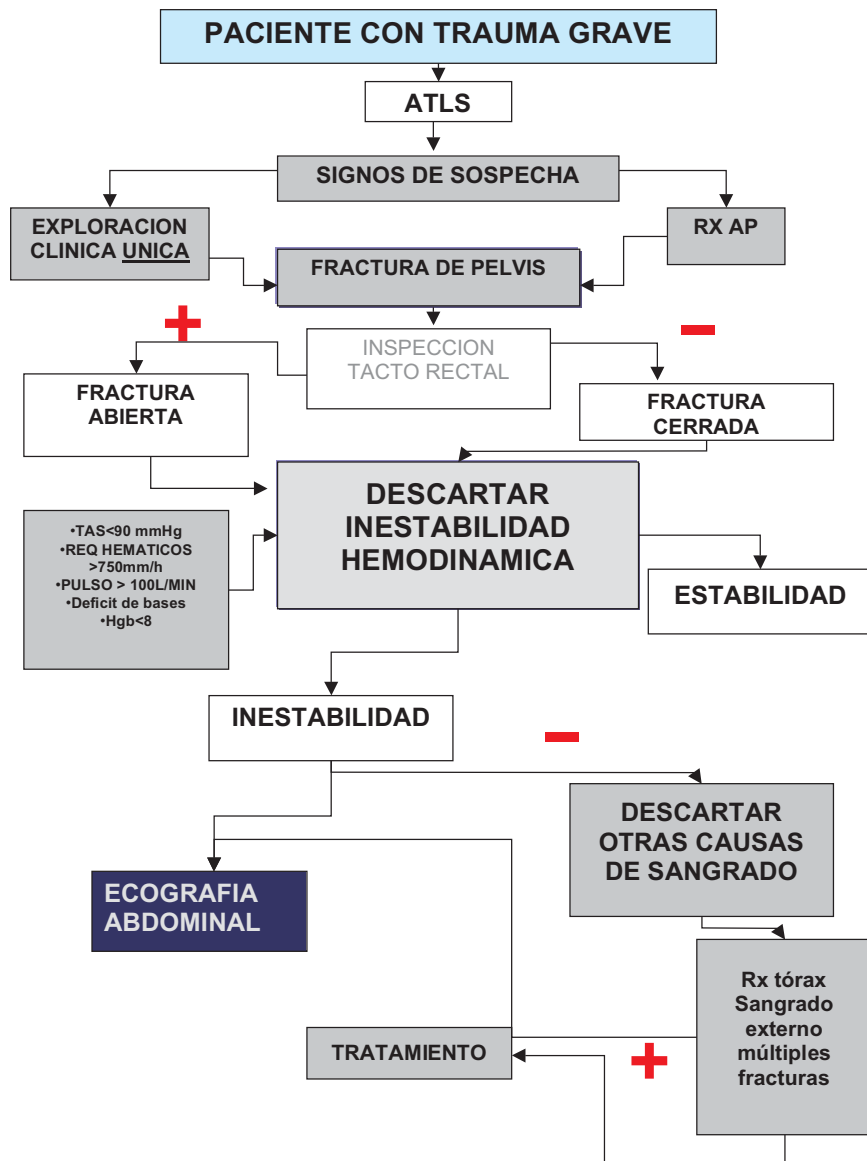Tipo 1: Fracturas abiertas estables (baja mortalidad)

Tipo 2: Fracturas abiertas inestables sin lesión rectal. (mortalidad de un 33%)

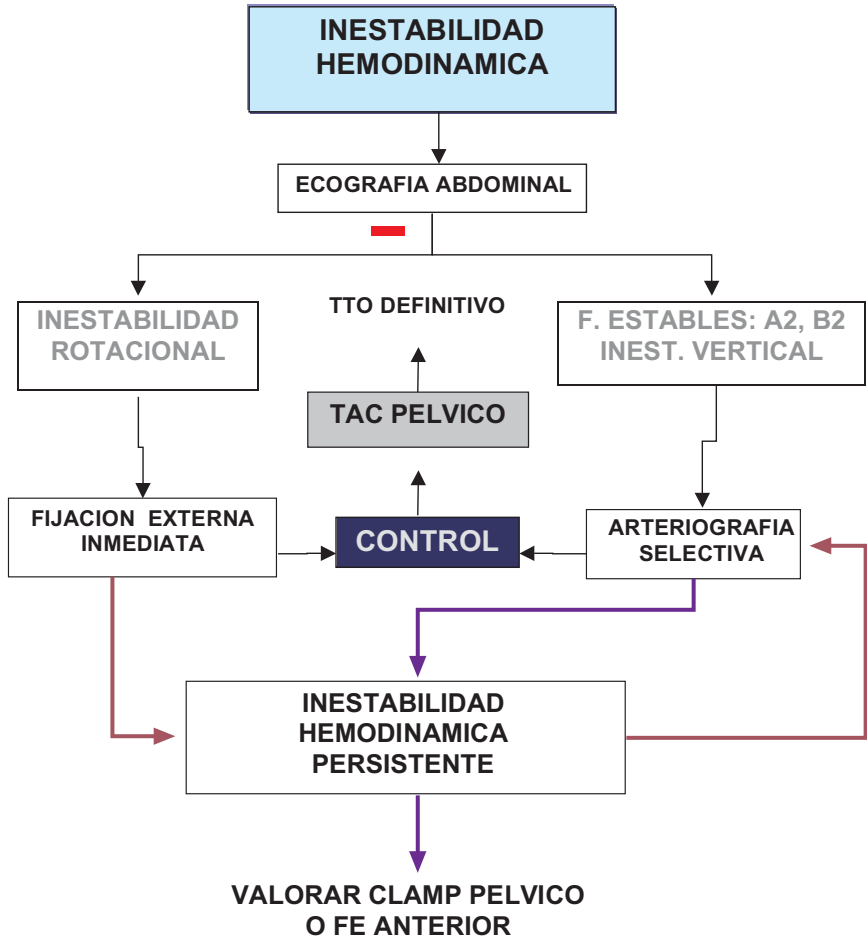
Tipo 3: Fracturas abiertas inestables con lesión rectal (mortalidad > del 50%)

ALGORITMO DIAGNOSTICO Y TERAPEUTICO FRACTURAS DE PELVIS

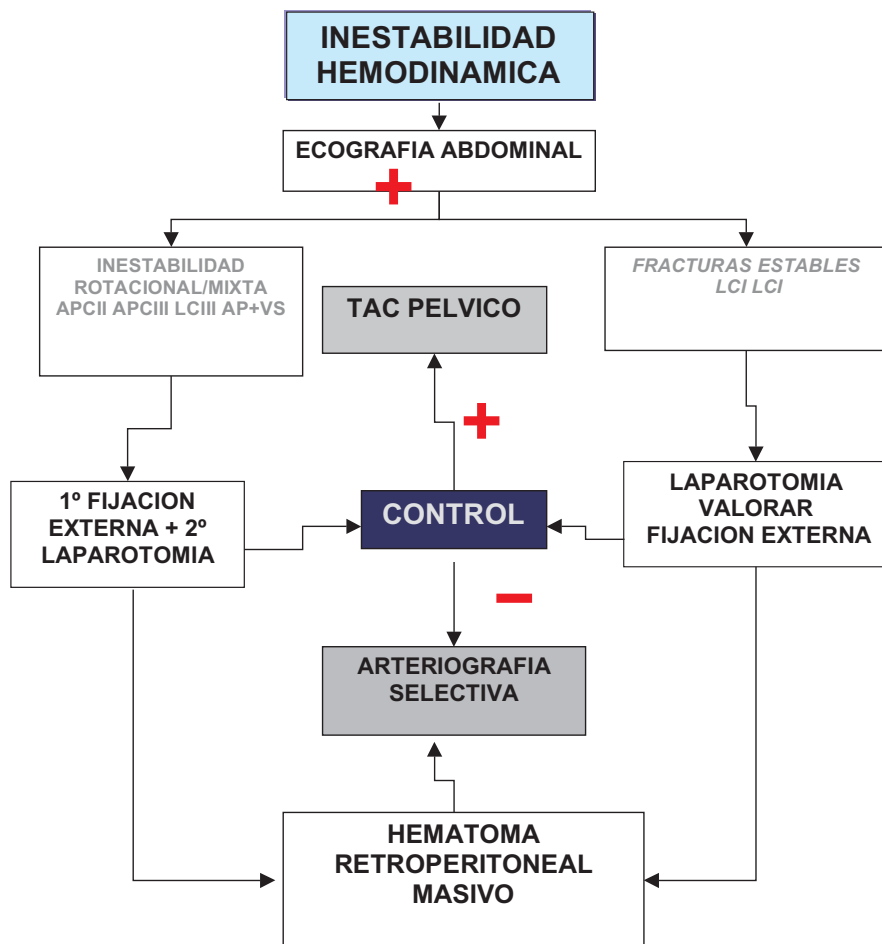
TRATAMIENTO:
FASE AGUDA:



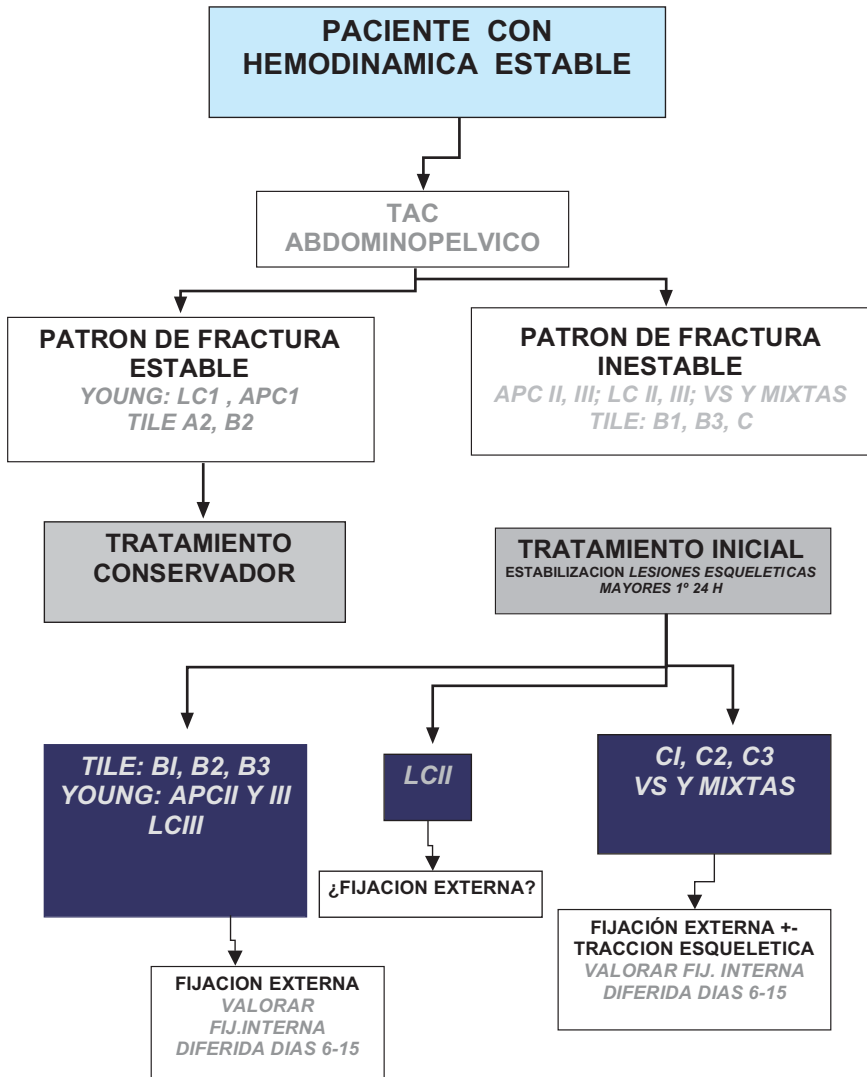
ALGORITMO DIAGNOSTICO Y TERAPEUTICO FRACTURAS DE PELVIS



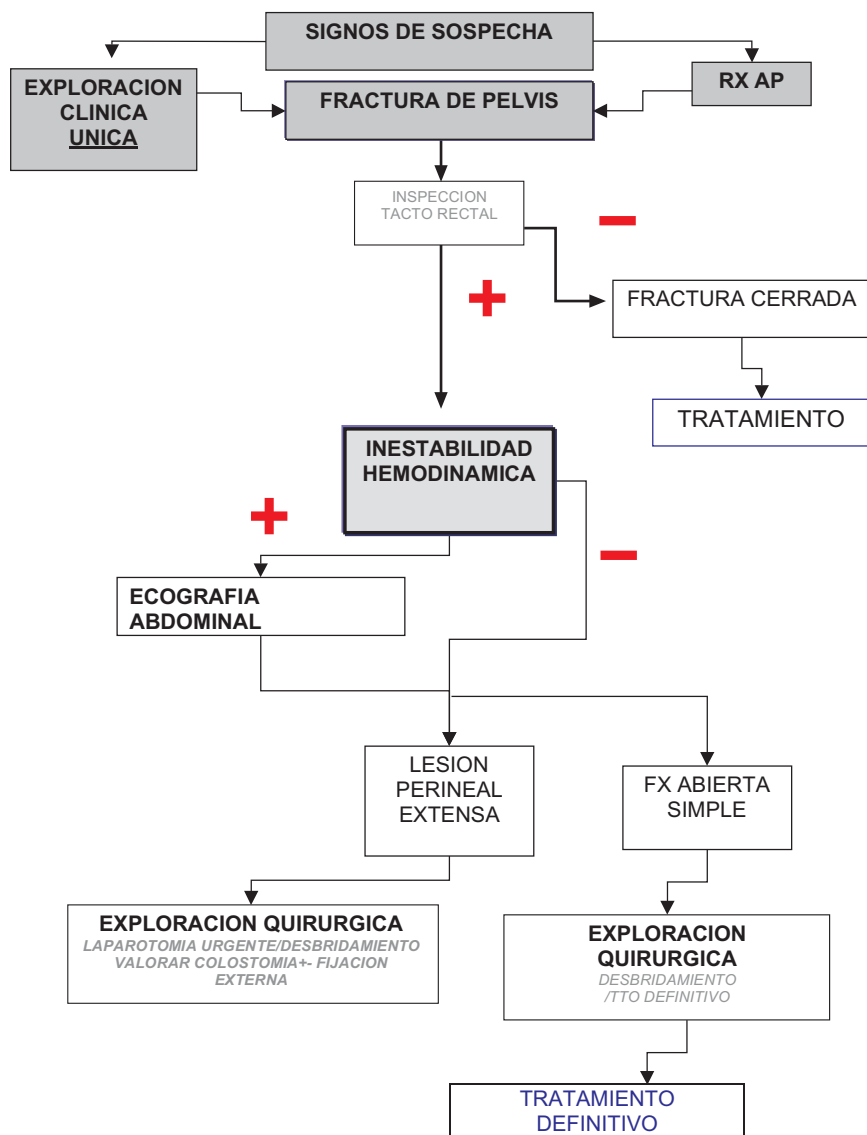
ALGORITMO DIAGNOSTICO Y TERAPEUTICO FRACTURAS DE PELVIS



ALGORITMO DIAGNOSTICO Y TERAPEUTICO FRACTURAS DE PELVIS



ALGORITMO DIAGNOSTICO Y TERAPEUTICO FRACTURAS DE PELVIS



FASE DEFINITIVA:

Paciente estable hemodinámicamente y puede ser intervenido (a partir del 5-7 día) osteosíntesis de las fracturas en función del tipo.

Tipo A: En general no requieren tratamiento quirúrgico.

Tipo B:

B1: Diastasis púbica:

- Menor de 2.5 cm.: TT° conservador pero vigilando una apertura mayor de la sínfisis.
- Mayor de 2.5 cm.: TT° quirúrgico mediante fijación externa o fijación interna mediante placas

B2: Generalmente no quirúrgicas, aunque en ciertos casos necesitan cirugía.

- B2.1:

- Con fractura de las ramas. El tratamiento no es quirúrgico, salvo en casos de pacientes politraumatizados en los que la colocación de un fijador ayuda para la movilización.
- Con sínfisis bloqueada. Se reduce el bloqueo bajo anestesia y aplicando fuerza de rotación externa al las crestas iliacas mediante un fijador externo, a veces es necesario reducirlas de forma abierta y después se sintetizan con una placa.
- Con volteo de las ramas. En ellas el foco de fractura impacta contra el periné pudiendo afectar a la vagina. A veces pueden reducirse de forma cerrada mediante rotación externa de la hemipelvis y presión directa sobre las ramas, pero si no se consigue es necesario reducirlas de forma abierta y fijarlas con una aguja de Kirschner o una placa.

- B2.2:

Si no existe gran desplazamiento se pueden tratar ortopédicamente, sin apoyar al paciente sobre la hemipelvis lesionada. Cuando existe más de 2cm. de discrepancia en la longitud de los miembros o una rotación interna de más de 30° o en pacientes politraumatizados se colocará un fijador externo reduciendo la fractura.

B3: Son lesiones tipo B pero bilaterales.

- B3.1: Lesiones en libro abierto bilaterales. Se tratan igual que las B1.

- B3.2: En un lado la lesión es B1 y en el otro B2. TT° según desplazamiento y lesiones asociadas.

- B3.3: Las más frecuentes, por compresión de ambas hemipelvis. Se tratan igual que las B2.

Tipo C: Requieren casi siempre ttº quirúrgico. Se deben tratar las lesiones a nivel anterior y posterior.

A nivel anterior: Cuando se trata de una lesión a nivel de la sínfisis es preferible la colocación de placas. También son preferibles las placas en las fracturas de las ramas a nivel medial. Cuando la fractura de las ramas es más lateral es preferible colocar un fijador externo. En algunas ocasiones se puede colocar un tornillo percutáneo para sintetizar la rama superior.

A nivel posterior.

Tipo C1: A veces tras realizar una síntesis estabilizando el anillo a nivel anterior se puede colocar un fijador externo para controlar la lesión posterior, sin embargo es preferible también sintetizar la lesión posterior.

- C1.1 (Fracturas del iliaco) se utilizan placas y tornillos de forma estándar.

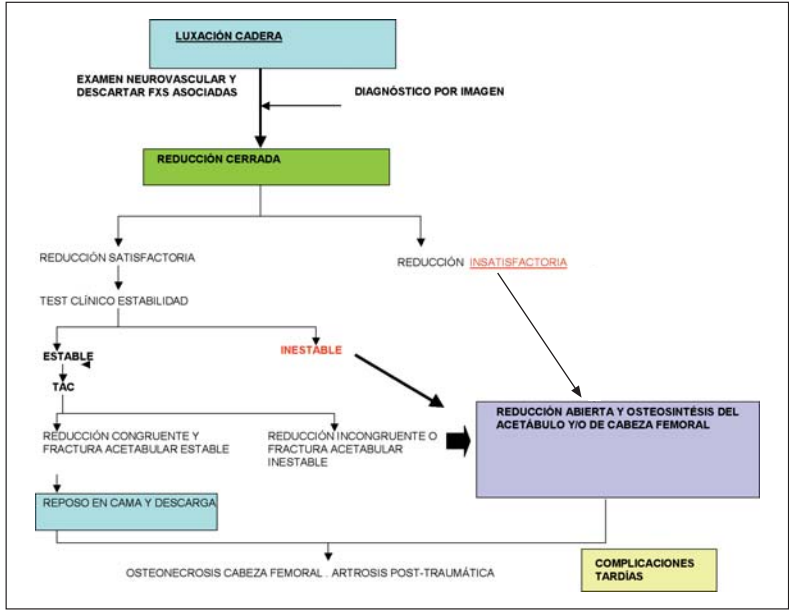
- C1.2 (Luxación sacro iliaca con o sin fractura) podemos utilizar un abordaje anterior y colocar unas placas o colocar unos tornillos iliaco sacros. En casos de fractura luxación ("Crescent fracture") se realiza reducción abierta y fijación mediante placas y tornillos.

- C1.3 (Fractura a través del sacro). Se puede utilizar una barra transilíaca, tornillos iliaco sacros (lo más habitual) siempre evitando, en los casos de fracturas transforaminales, la compresión.

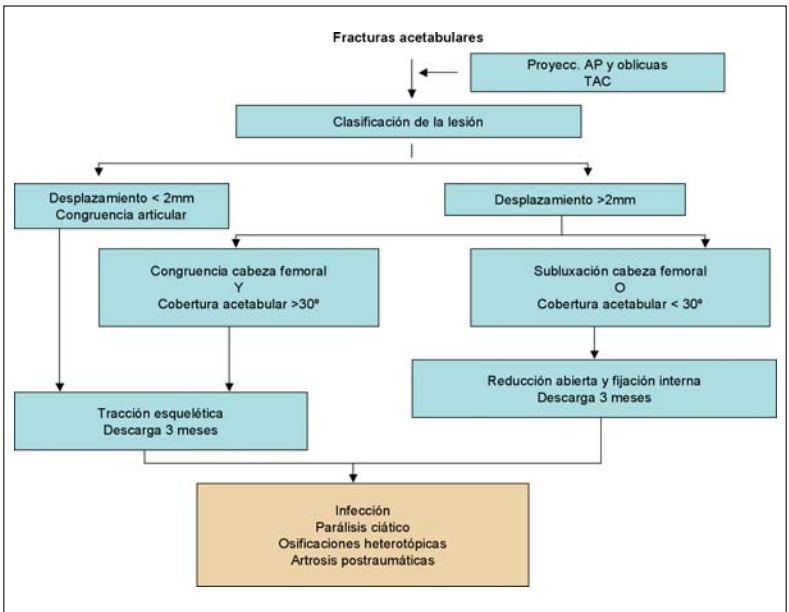
Tipo C2 y C3: La fijación dependerá, como en las C1, del tipo de lesión. El sacro es la única estructura estable (en ocasiones tampoco) y a él debemos realizar la fijación. En estos casos la fijación debe ser bilateral. Cuando existe una fractura asociada de sacro en U o en H (fracturas por precipitación) con desplazamiento, se recomienda una fijación espino pélvica desde la zona lumbar al iliaco con reducción abierta en la mayoría de los casos. En los casos no desplazados se puede realizar una fijación iliaco sacra bilateral.

En fracturas de sacro, si existe lesión neurológica del plexo lumbosacro, se requiere una laminectomía sacra y descompresión de las raíces y a continuación fijación interna mediante placas y tornillos (recomendado por Pohlemann) o fijación iliaco sacra sin compresión.

Tipo D: Son fracturas de pelvis asociadas a fracturas de cotilo. Siguiendo las recomendaciones del Dr. Pedro Cano debemos comenzar el tratamiento de estas lesiones por el cotilo y a continuación la pelvis. Se debe intentar realizar todo mediante un mismo abordaje (anterior) aunque en ocasiones debido al tipo de lesión en el cotilo habrá que comenzar por un abordaje posterior y luego continuar la pelvis por uno anterior.

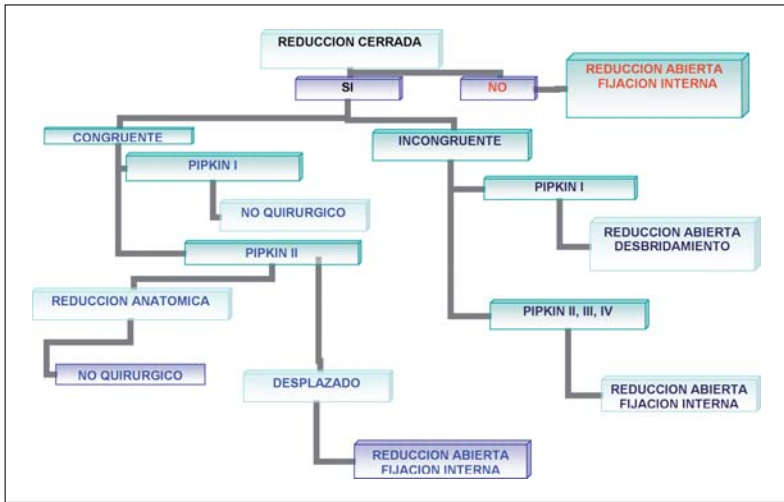


FRACTURAS ACETABULARES

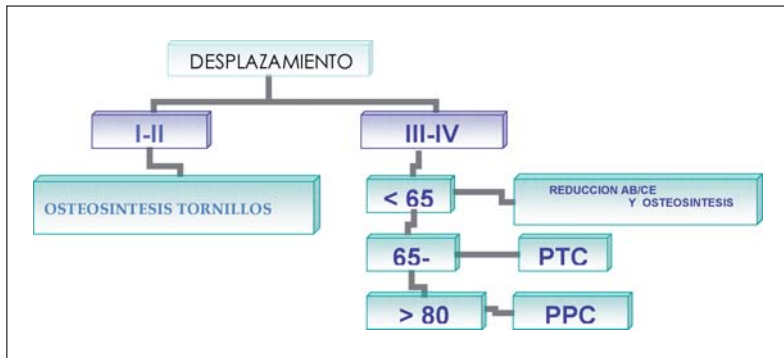


FRACTURAS DE LA EXTREMIDAD PROXIMAL DEL FEMUR ALGORITMO DE TRATAMIENTO

FRACTURAS PARCELARES DE LA CABEZA FEMORAL

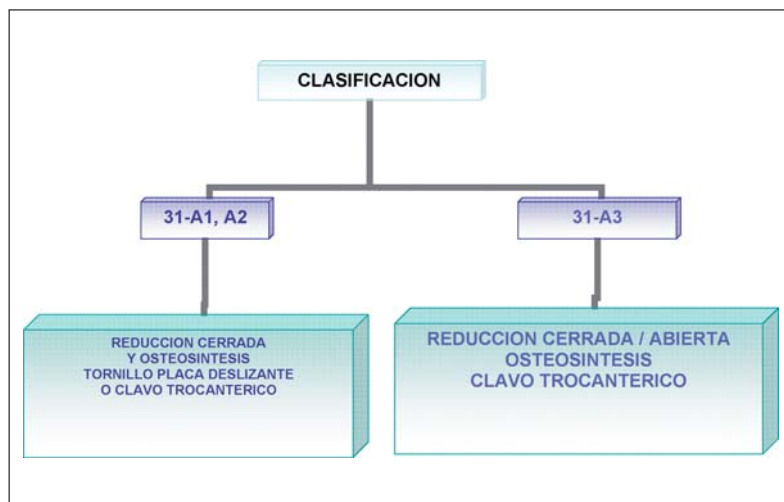


FRACTURAS INTRACAPSULARES CABEZA FEMORAL



FRACTURAS DE LA EXTREMIDAD PROXIMAL DEL FEMUR ALGORITMO DE TRATAMIENTO

FRACTURAS PERTROCANTEREAAS



FRACTURAS SUBCANTEREAS DE FEMUR

Conminución posteomedial

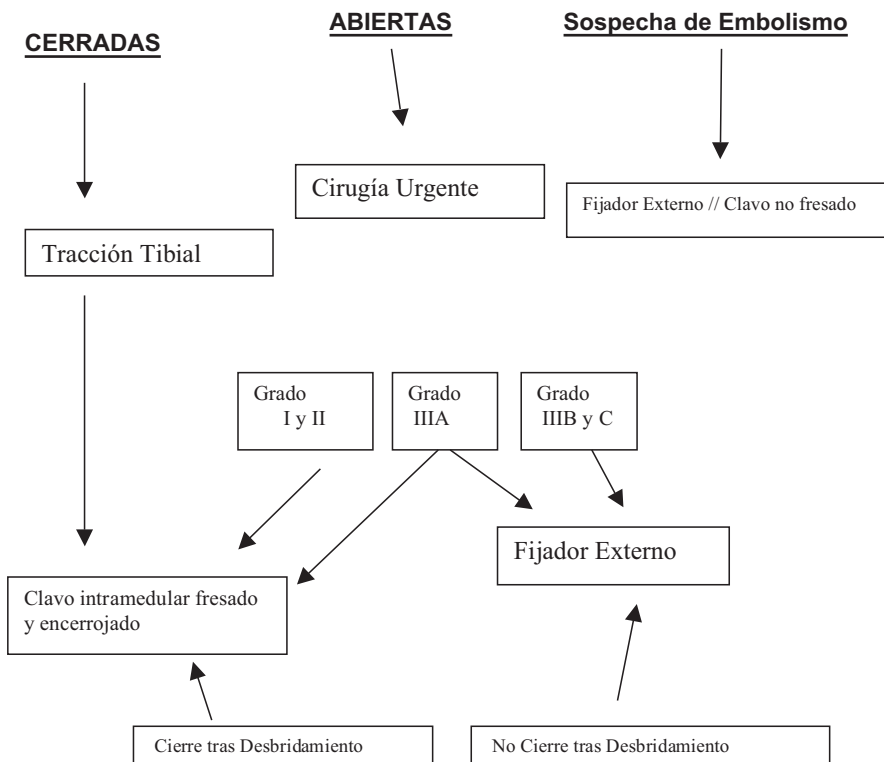
Sin Conminución posteomedial

Tornillo cadera deslizante
(DHS-DCS....)
+
Aporte autoinjerto

Clavos Intramedulares de Cadera
(PFN-TFN-Gamma.....)

Pueden requerir reducción abierta
con o sin cerclaje

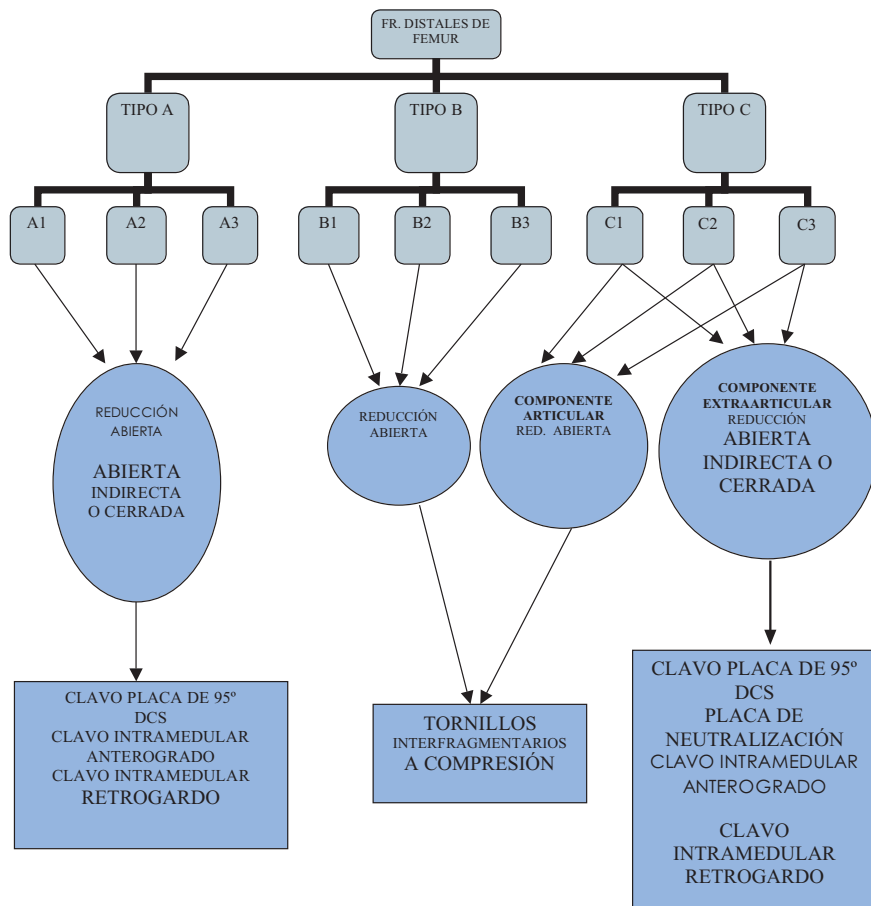
FRACTURAS DIAFISARIAS DE FEMUR



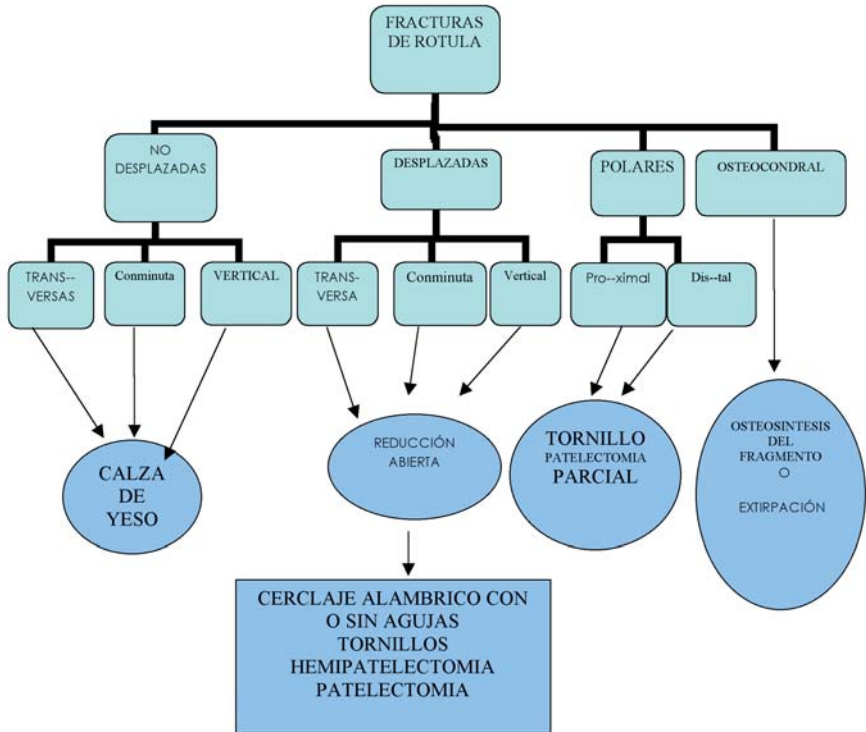
**Fractura diafisaria
+
Fract. Femur
Proximal**

Enclavado + tornillos cefálicos
ó
Enclavado retrogrado + Placa cadera

ALGORITMO FRACTURAS DISTALES DE FEMUR. PARA CLASIFICACIÓN AO



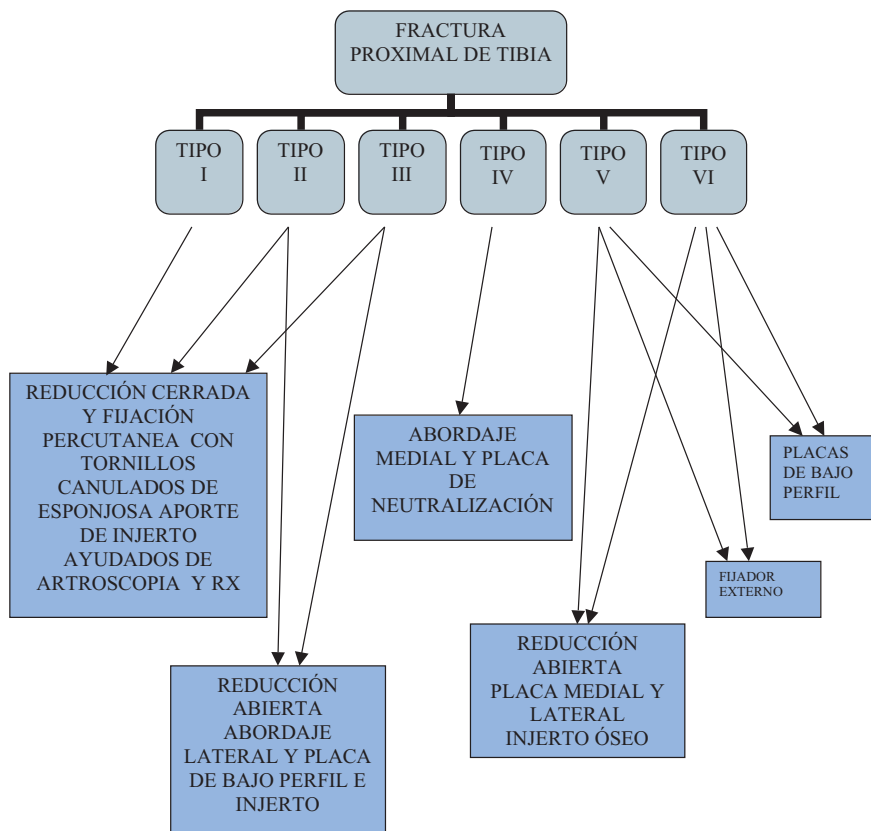
ALGORITMO FRACTURAS DE ROTULA



FRACTURA NO DESPLAZADA
SEPARACIÓN DE FRAGMENTOS MENOR DE 3mm.
DESPLAZAMIENTO ARTICULAR MENOR DE 2mm.
APARATO EXTENSOR INTEGRO

FRACTURA DESPLAZADA
SEPARACIÓN DE FRAGMENTOS MAYOR DE 3mm.
DESPLAZAMIENTO ARTICULAR MAYOR DE 2mm.
DISRUPCIÓN DEL APARATO EXTENSOR

ALGORITMO FRACTURAS PROXIMALES DE TIBIA. PARA CLASIFICACIÓN SCHATZKER



FRACTURAS DIAFISARIAS DE TIBIA

ALGORITMO DE TRATAMIENTO

Tratamiento ortopédico:

Fracturas estables
Fracturas no desplazadas o mínimo desplazamiento
Fracturas cerradas, aisladas, por traumatismo de baja energía
Fracturas de estrés
Paciente colaborador

Tratamiento quirúrgico:

Tracción esquelética transcalcánea

Inmovilización inicial / Pacientes con mala situación clínica / Lesión de partes blandas

Yeso bipolar

Fracturas inestables / Pacientes con mala situación clínica

Reducción abierta y fijación con placa-tornillos / Placas periarticulares

Fracturas desplazadas o inestables del tercio proximal o distal de la tibia con o sin afectación articular

Reducción abierta y fijación con placa puente

Fracturas diafisarias bifocales o conminutas

Enclavado endomedular simple

Fracturas diafisarias transversas, oblicuas, con cuña simple, cerradas o abiertas grado I, II y IIIa

Enclavado endomedular encerrojado

Fracturas diafisarias transversas, oblicuas, con cuña simple, cerradas o abiertas grado I, II y IIIa
Fracturas diafisarias espiroideas, conminutas, segmentarias, con cuñas complejas, cerradas o abiertas grado I, II y IIIa
Fracturas tercio proximal o distal sin afectación articular con espacio suficiente para colocación de tornillos de bloqueo

Fijador externo monoplanar

Politraumatizados / Fracturas diafisarias abiertas grado IIIb y IIIc / Tratamiento provisional / definitivo

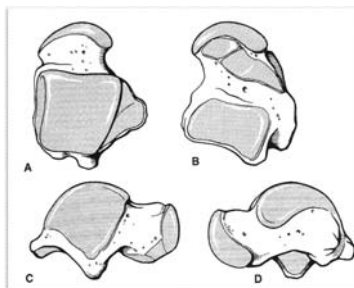
Fijador externo híbrido

Fracturas cerradas o abiertas con afectación articular

FRACTURAS DEL ASTRÁGALO

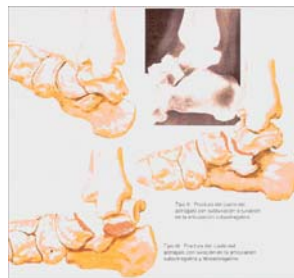• CLASIFICACIÓN:

1. CUELLO
2. CUERPO
3. CABEZA
4. LUXACIÓN
SUBASTRAGALINA
5. LUXACIÓN COMPLETA
DEL ASTRÁGALO



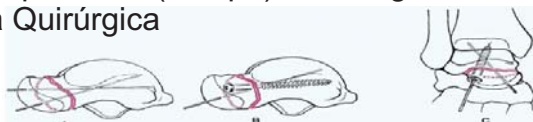
CLASIFICACIÓN cuello astrágalo (de Hawkins, 1970)

1. **Tipo I** = fractura vertical sin desplazamiento
2. **Tipo II** = fractura desplazada con subluxación articular subastragalina
3. **Tipo III** = fractura desplazada con luxación del cuerpo del astrágalo en art. subastragalina y tobillo



TRATAMIENTO

- **Tipo I: Conservador:**
 - Inmovilización con botín de yeso 8-12 semanas
 - Descarga primeras 6 semanas
- **Tipo II:** desplazamiento en flexión plantar del fragmento posterior (cuerpo)? Quirúrgico
- **Tipo III:** Urgencia Quirúrgica



TRATAMIENTO

- **Tipo II y III: QUIRÚRGICO**

1. **Reducción =**

- a. Cerrada = flexión plantar del pie para alinear el fragmento anterior (cabeza astrágalo).
- b. Abierta: no se puede obtener o mantener = Abordaje anteromedial del pie.

2. **Estabilización =**

- a. 1 o 2 tornillos canulados de 4,5 mm (titanio) colocados desde anteromedial a posterolateral.

3. **Inmovilización =**

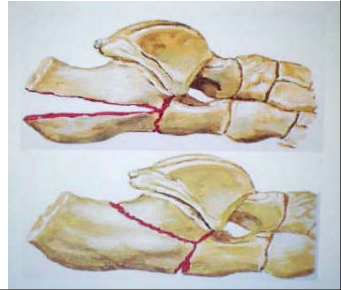
- a. Botín de escayola en posición neutra y descarga 6 semanas botín de apoyo 6 semanas más.

FRACTURAS DEL CALCÁNEO

CLASIFICACIÓN

- **Basada en RX (Essex Lopresti) =**

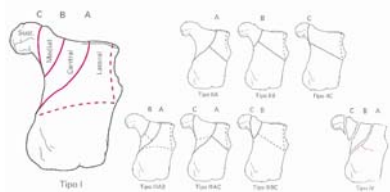
1. Tipo lengua
2. Tipo hundimiento = fragmento carilla posterior del calcáneo



CLASIFICACIÓN

- **Basada en TAC (Saunders):**

1. Tipo I = no desplazada
2. Tipo II = 2 fragmentos =
 - A: lateral
 - B: central
 - C: lateral
3. Tipo III = 3 fragmentos = AB, BC, AC
4. Tipo IV = conminuta



Tratamiento

FRACTURAS NO DESPLAZADAS:

- **CONSERVADOR O FUNCIONAL** = sin reducción + movilización precoz.
- Técnica:
- Media compresiva + férula de escayola 10 d.
- Bota extraíble de movilización progresiva = 6 semanas descarga + carga progresiva 3 semanas.
- Calzado ortopédico con plantilla blanda

FRACTURAS EN LENGUA:

• **TÉCNICA SEMI-ABIERTA: ESSEX – LOPRESTI (WESTHIUS)**

- Técnica:
- Introducción Steinmann x tuberosidad posterior +
- Reducción fragmento (x levantamiento del clavo) +
- Avance clavo hasta apófisis anterior (incluido en yeso).
- Variante:
- Clavo transversal en tuberosidad para hacer palanca
- Clavo roscado tipo Schanz para hacer palanca que se sustituye x tornillo canulado

• **FRACTURA HUNDIMIENTO SUBASTRAGALINA:**

• **TÉCNICA ABIERTA: OSTEOSÍNTESIS**

- Técnica:
- Abordaje vía lateral de calcáneo extendida
- Reducción de la carilla articular posterior + injerto?
- Osteosíntesis con placa de titanio de bajo perfil modelada
- Postoperatorio: bota extraíble 6 semanas + descarga.

• **ARTRODESIS SUBASTRAGALINA “IN SITU” :**

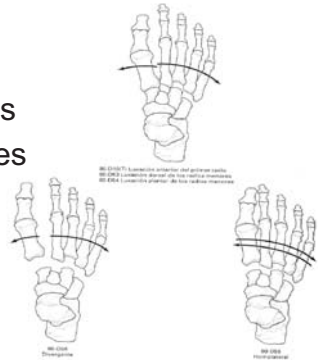
- Indicación: fracturas conminutas tipo IV
- Técnica: uso de clavo intra-oseo

LUXACIONES DE LISFRANC

CLASIFICACIÓN

- **Quenuy Kuss**

1. Luxación Primer radio
2. Luxación dorsal radios menores
3. Luxación plantar radios menores
4. Luxación divergente
5. Luxación homolateral
(medial o lateral)



TRATAMIENTO

- **Lesiones estables:**

1. Desplazamiento < de 2 mm
2. Falta evidencia de inestabilidad en RX en carga o forzada

- **Tratamiento:**

1. Escayola corta de pierna + descarga 3 semanas
2. Reevaluación estabilidad a los 10 días con Rx forzada
3. Carga progresiva según tolerancia en Ortesis protectora

TRATAMIENTO

- **Lesiones inestables:**

1. Reducción cerrada x manipulación + fijación percutánea con agujas de Kirschner (6 sem.) o tornillos pequeños fragmentos canulados (3 m.)
2. Reducción abierta en caso de interposición: fragmentos óseos avulsionados o cápsula articular → se emplean dos incisiones: en el espacio entre 1er y 2º radio, y sobre 4º MTT

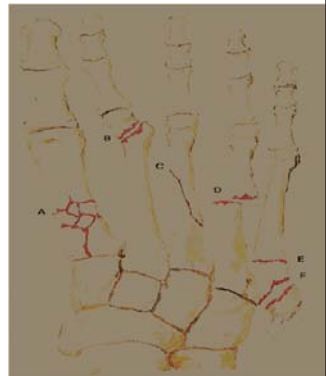FRACTURAS METATARSIANOS

Fracturas Metatarsianos

- **CLASIFICACIÓN:**

1. 1º METATARSIANO
2. MTTs CENTRALES
3. 5º METATARSIANO

- └──────────┘
- BASE
 - DIAFISARIA
 - CABEZA



FRACTURA PRIMER MTT

- **TRATAMIENTO = QUIRÚRGICO:**
 - FRACTURA SIMPLE (diafisaria o interarticular): reducción abierta y fijación con tornillo de 2,7 mm.
 - FRACTURA CONMINUTA PROXIMAL: Placa de 1/3 caña una cuneiforme y diáfisis del-MTT.
 - FRACTURA CONMINUTA MEDIA-DISTAL: fijador externo.
 - FRACTURA CABEZA: reducción abierta y fijación agujas.
- Cuidado postoperatorio: botín + descarga 6-8 sem.

METATARSIANOS CENTRALES

- **TRATAMIENTO CONSERVADOR**
 - INDICACIONES: fracturas MTT aislados y con:
 1. Angulación < de 10° en eje dorso-plantar
 2. Desplazamiento < de 5 mm de la diáfisis
 3. No acortamiento
 - TÉCNICA:
Botín de yeso moldeado + carga + 6 semanas

METATARSIANOS CENTRALES

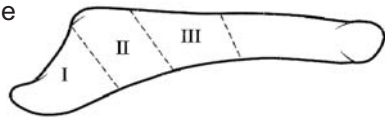
• TRATAMIENTO QUIRÚRGICO:

- INDICACIONES: fracturas de múltiples MTT
- TÉCNICA:
 1. DIAFISARIA: reducción abierta + osteosíntesis con aguja intramedular.
 2. CABEZA: reducción cerrada con tracción + osteosíntesis con aguja percutánea.
- CUIDADOS POSTOPER.: botín + descarga 6 sem.

FRACTURA QUINTO MTT

CLASIFICACIÓN Y MEC. LESIÓN

- FRACTURA BASE =
 1. ZONA 1: inversión del talón
(= esguince)
 2. ZONA 2: adducción del medio-pie
(Jones)
 3. ZONA 3: sobrecarga (atletas)
- FRACTURA ESPIROIDEA
DISTAL (del bailarín): Torsión



FRACTURA QUINTO MTT

• TRATAMIENTO:

1. CONSERVADOR:

- Zona 1: vendaje de Jones + calzado suela dura 6 sem.
- Zona 2: botín escayola 8 sem. + carga

2. Quirúrgico: pseudoartrosis sintomática zona 3

- Técnica: abordaje externo + aporte injerto + compresión axial con tornillo de 4,5 mm.
- Cuidado postoperatorio: botín sin carga 3 meses

LESIONES MENISCO-LIGAMENTOSAS DE RODILLA

Lesiones ligamentosas de la rodilla

Hay que distinguir entre el esguince y la rotura ligamentosa (que cursa con inestabilidad)

Esguince de rodilla es la distensión o rotura del aparato cápsulo ligamentoso, sin fractura de extremos óseos articulares.

Primer grado. Distensión. No hay rotura de fibras o ésta es mínima. TTº Conservador

Segundo grado. Mayor afectación de fibras ligamentosas, más reacción articular, inestabilidad leve o moderada. TTº conservador

Tercer grado. Rotura ligamentosa con inestabilidad demostrable. TTº conservador / quirúrgico

Lesión del ligamento cruzado anterior

(El LCA es el ligamento más importante de la rodilla desde el punto de vista funcional)

Valorar Quién se opera. Cuando se opera Técnica a emplear

TTº En general quirúrgico. Su lesión aislada rara vez se tolera, sobre todo en el paciente joven y con cierta actividad deportiva. Se obtienen el 85-90% de curaciones.

Lesión del ligamento cruzado posterior

(Lesión en general bien tolerada)

Tratamiento

Por su poder evidente de cicatrización, con curación y restitución "ad integrum", y su mejor tolerancia funcional, en las lesiones aisladas el tratamiento siempre es conservador

Lesión aislada-Inmovilización en extensión. Apoyo según tolerancia.

Lesión combinada + Compartimento interno.....Conservador

+ Compartimento externo.....Cirugía

(Pata de ganso, tendón patelar o aloinjerto como sustitutos)

Lesiones del compartimiento



No inmovilización rígida
Ortesis de control de movilidad

Estabilizador del valgo
Poder de curación con buena cicatrización
Muy rara (excepcional) la laxitud crónica interna

Lesiones del compartimiento



Tratamiento: Siempre quirúrgico
Sutura de toda y cada una de las estructuras lesionadas (L L Externo, popliteo, bíceps, fascia lata, etc)

(Estabilizador del varo y rotación externa)
La lesión aislada del ligamento lateral externo (excepcional) se trata conservadoramente.

En fase crónica:

Si rodilla vara osteotomía / Reconstrucción con aloinjerto de aquiles

Lesiones meniscales

Hoy prima en el tratamiento el concepto de “economía meniscal” e incluso en algunos casos la “abstención meniscal”.

Se trata si se puede de “Salvar el menisco”

Tratamiento

Edad
Vascularización
Tipo de lesión
Lesiones asociadas
Presencia de síntomas
Alineación articular
Ausencia de otras causas de dolor
Falta de respuesta al tratamiento conservador

Abstención no requieren tratamiento

- Lesiones verticales estables de menos de 10 mm.
- Lesiones estables de espesor parcial de menos del 50% en la superficie superior o inferior
- Lesiones radiales pequeñas de menos de 3 mm.
- Las que se subluxan menos de 3 mm. al traccionar con el gancho palpador
- Lesiones asociadas a la rotura del ligamento cruzado anterior???. Fundamentalmente las del m. externo.

Meniscectomía parcial

La más frecuente. Mucho mejor pronóstico en el menisco interno

Reparación abierta

- En lesiones periféricas
- Asociadas a fracturas de paltillo tibial o de ligamentos laterales

Reparación artroscópica “El candidato ideal”

Joven
 Desgarro longitudinal agudo
 De 1-2 cms. de longitud
 En la zona periférica vascular
 En rodilla estable
 Reciente (en las 8 primeras semanas)

Transplante meniscal

Antecedente de meniscectomía total o subtotal
 Rodilla estable
 Cambios condrales precoces
 Menisco externo
 Dolor

ALGORITMOS FRACTURAS DE TOBILLO

ARTICULACIÓN DEL TOBILLO

- Gran congruencia articular.
- Aumentada por la pinza maleolar.
- 80 – 90 % de la carga de tibia a astrágalo.
- 17 % por el peroné y la sindesmosis.
- Con varo y valgo un 22 % por las facetas laterales.

ESGUINCES DE TOBILLO

Producidos por una inversión forzada.

Rotación interna, Supinación y Equino.

1°.- LPAA. - 2°.- LPC. – 3°.- LPAP.

Valorar inestabilidades con Rx. en estrés con anestesia local.

Oblicuidad del astrágalo:

Normal hasta 8°.

Lesión moderada hasta 15°.

Rotura completa e inestabilidad en > 20°.

INESTABILIDADES

Un tobillo es inestable cuando el astrágalo se mueve de forma no fisiológica.

Inestabilidad Lateral.

Inestabilidad Subastragalina.

Inestabilidad Tibio-Peronéa distal.

Inestabilidad Medial.

Inestabilidad Combinada.

TRATAMIENTO

Recuperar la estabilidad, funcionalidad y propioceptividad del complejo periastragalino.

- Reconstrucción.

- Retensado ligamentoso.

- Tenodesis.

- Plastias tendinosas: antóloga
homóloga.

- Artrodesis subastragalina.

FRACTURAS MALEOLARES

Aumento progresivo en los últimos años.

Aumento de la complejidad.

Aumento de la edad de los afectados.

CLASIFICACIONES:

Lauge – Hansen: Posición del pie (pronación – supinación)

Fuerza deformante: Rotacional (RI, RE)

Traslacional (Abd, Add)

Danis – Weber: A.- Infrasindesmal

B.- Transindesmal

C.- Suprasindesmal

PRONÓSTICO

- Tamaño de la interlínea medial.
- Longitud del peroné.
- Fractura del maleolo posterior.
- Tipo de fractura, peores las C.
- Lesiones de partes blandas o abiertas.
- Fracturas osteocondrales.

TRATAMIENTO QUIRÚRGICO

1.- Incongruencia estática: escalón articular.

2.- Incongruencia dinámica o inestabilidad.

Controversias al aplicar la biomecánica y en:

Fracturas aisladas del maleolo lateral.

Fracturas del canto tibial posterior.

Lesiones de la sindesmosis.

Lesiones ligamento deltoideo.

RESULTADOS DEL TRATAMIENTO

- Mantener el valguismo y la longitud del peroné.
- Sindesmosis y lig. deltoideo deben tratarse según la inestabilidad residual.
- Las lesiones ligamentosas empeoran el pronóstico.
- Una insuficiente reducción inicial condiciona un pobre resultado.
- Rx postoperatoria anatómica no asegura un buen resultado.
- Peores resultados en pacientes mayores y demora quirúrgica mayor de 7 días.

SINDESMOSIS

No se ensancha hasta que se rompe el lado medial.

Diagnóstico con Rx. > 5 mm. entre tibia y peroné.

Por encima de 4,5 cm. produce alteración de las cargas.

La rotación del peroné en la dorsiflexión queda abolida totalmente.

TORNILLO

3,5 mm. de diámetro.

Oblicuo de atrás hacia delante.

Paralelo a la articulación, 2 – 3 cm. proximal.

Tres corticales es suficiente.

Algunos autores aconsejan dos tornillos.

Se recomienda retirarlo

FRACTURA CANTO POSTERIOR DE LA TIBIA

Avulsión del lig. T.P. posterior y arrancamiento de la tibia.

> 30 % produce inestabilidad.

> 25 % exige reducción y fijación.

Empeora los resultados.

Autores

Juan Miguel Cano Egea

C.O. y Traumatólogo Hospital U. 12 de Octubre. Madrid

Vicente Concejero López

Jefe de Servicio C.O. y Traumatología. Clínica CEMTRO. Madrid

Javier Escalera Alonso

Jefe de Servicio de C. O. y Traumatología. Hospital Infanta Sofía. San Sebastián de los Reyes
Profesor Asociado de la Universidad Complutense

Mariano de Frías González

C. O. y Traumatólogo. Hospital Ramón y Cajal . Madrid

José Miguel Guijarro Galiano

Jefe de Servicio C.O. y Traumatología. H. Severo Ochoa. Leganés

Ricardo Larrainzar Garijo

Jefe de Servicio C.O. y Traumatología. H. Infanta Leonor. Madrid

M. Angel Plasencia Arriba

Jefe de Servicio C.O. y Traumatología. H. Alcalá de Henares
Profesor Asociado de la Universidad Alcalá

Carlos Resines Erasun

Jefe de Servicio de C.O. y Traumatología. Hospital U. 12 de Octubre. Madrid
Profesor Titular de la Universidad Complutense

F. Javier Sanz Hospital

C. O. y Traumatólogo Hospital U. 12 de Octubre. Madrid
Profesor Asociado de la Universidad Complutense

Ignacio Usoz Iraola

Jefe de Sección C.O. y Traumatología. Hospital de Getafe

J. Alberto Zafra Jiménez

C. O. y Traumatólogo Hospital U. 12 de Octubre. Madrid
Profesor Asociado de la Universidad Complutense

Rafael Zarzoso Sánchez

Jefe de Servicio C.O. y Traumatología. Hospital del Henares. Coslada

Presidente SO.MA.C.O.T.

F. Javier Sanz Hospital

Patrocinado por


Respuestas que importan.


SERVICIOS HOSPITALARIOS


Confidence in your hands®